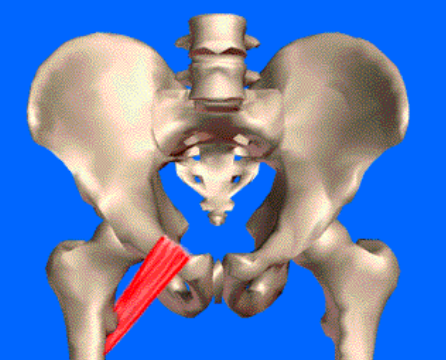
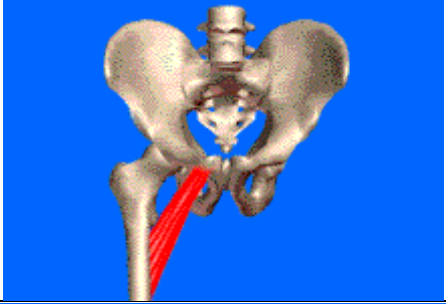
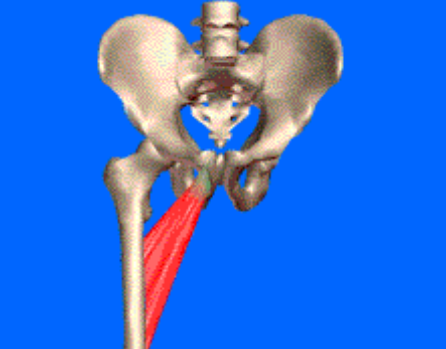

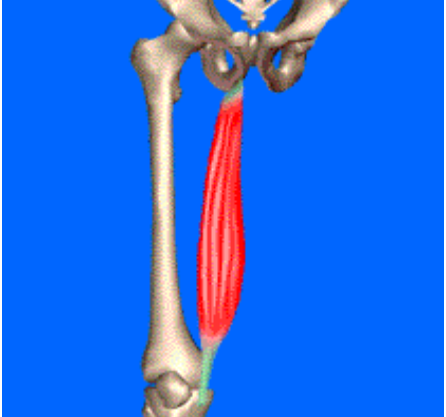
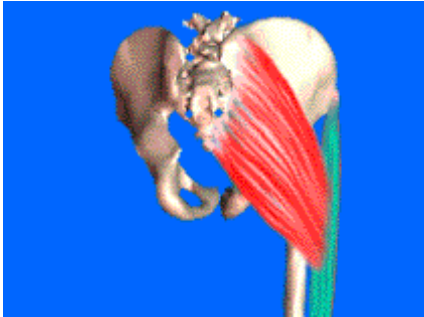
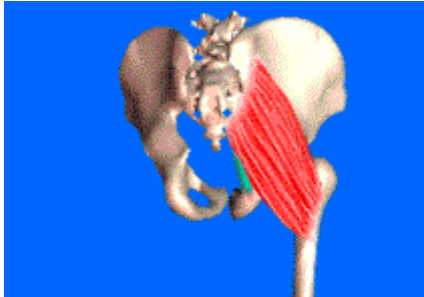
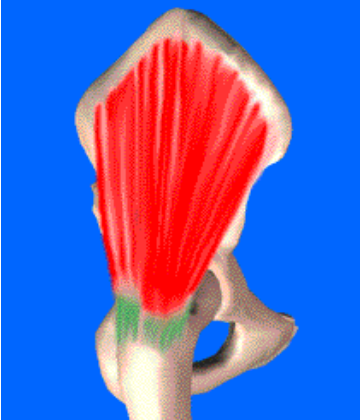


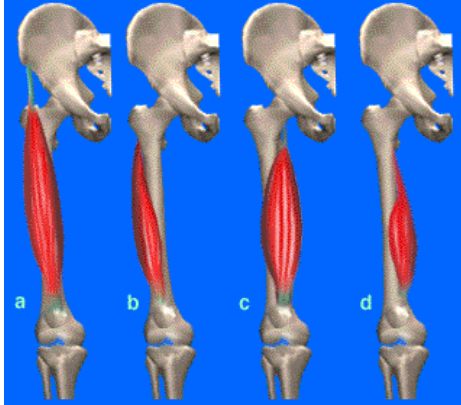
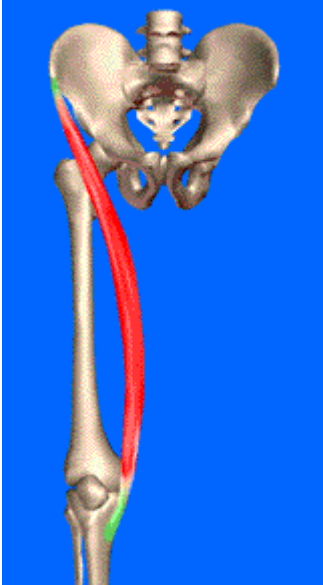
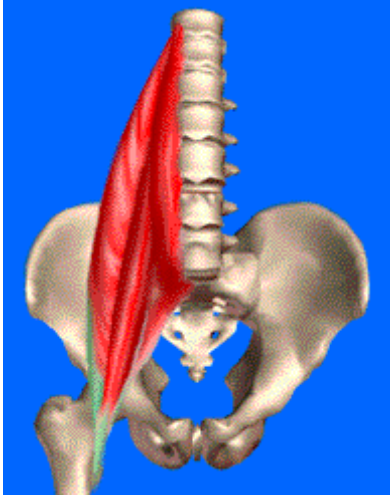
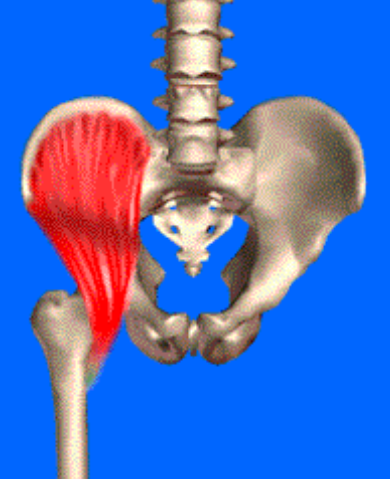

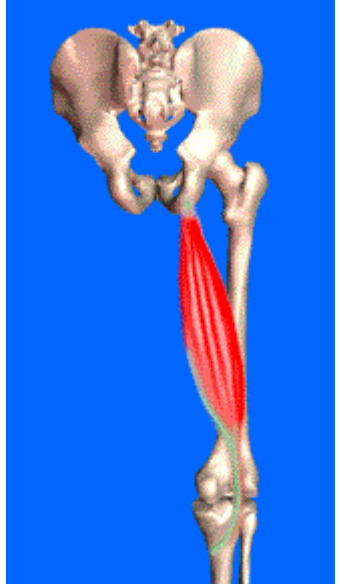



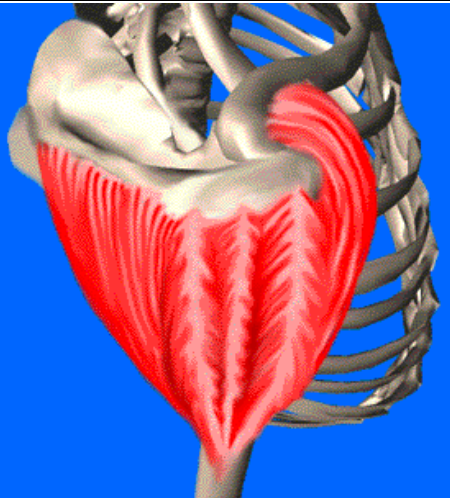



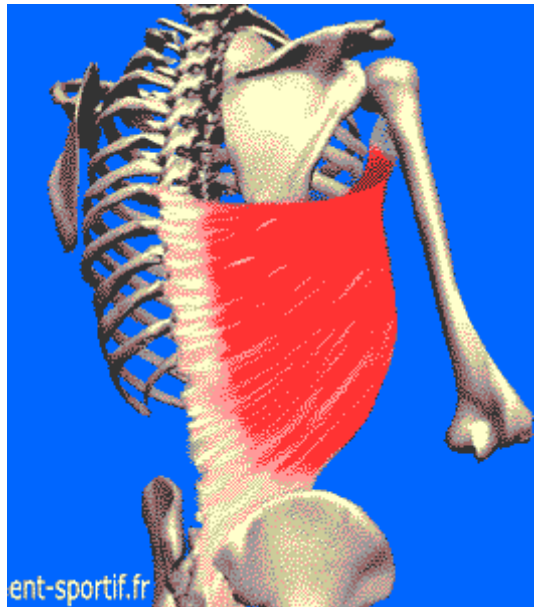
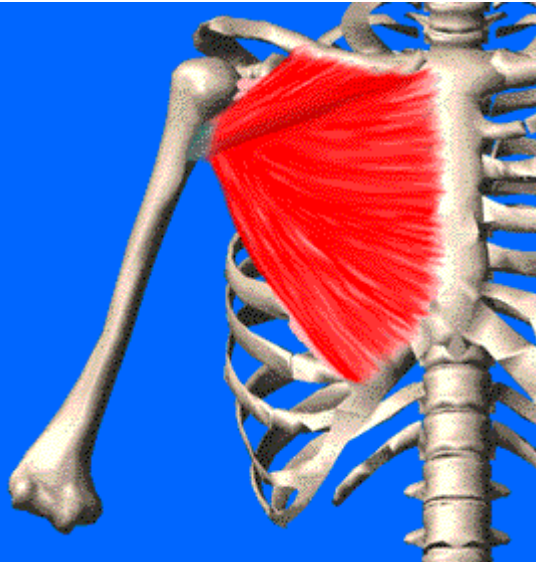

Muscle		Insertion	Terminaison	Rôles	Image
Pectiné		branche horizontale du pubis (éminence ilio-pectinée)	¼ supérieur de la ligne âpre	Adduction + Flexion + rotation latérale	
Petit adducteur		Epine du pubis	1/3 supérieur de la ligne âpre	Adduction + Flexion + rotation latérale	
Moyen adducteur		Epine du pubis	2/3 inférieur de la ligne âpre	Adduction + Flexion + rotation latérale	
Grand adducteur	Sup	Branche descendante du pubis	1/3 moyen de la ligne âpre	Adduction + Rotation latérale	
	Moy	Branche descendante du pubis	1/3 inférieur de la ligne âpre	Adduction + Rotation latérale	
	Inf	Tubérosité ischiatique distale	Condyle médial du de l'épiphyse distale du fémur	Adduction + Rotation médiale	
gracile		Branche descendante du pubis	Face antéro-médiale supérieure du tibia (patte d'oie)	Polyarticulaire : Adduction + Flexion + rotation latérale	

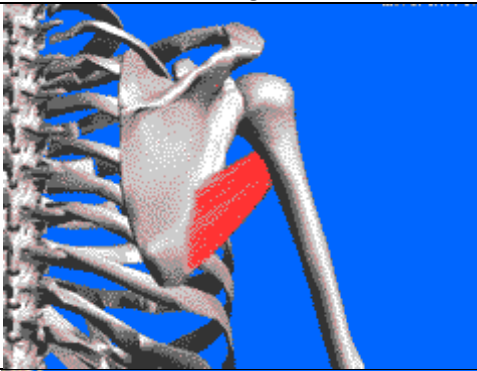
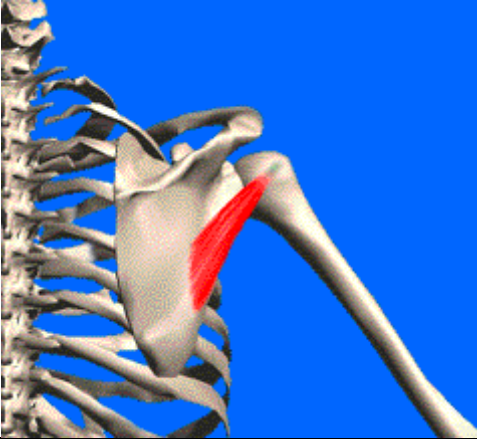

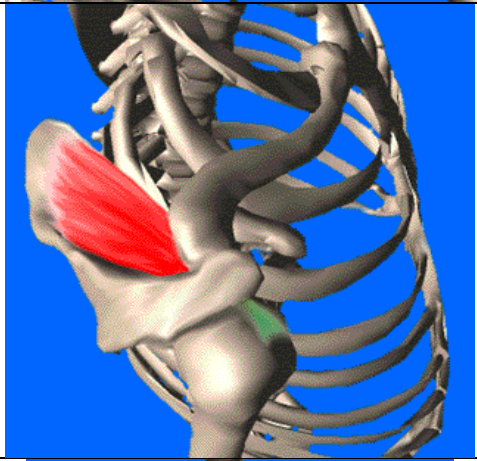

Muscle	Insertion	Terminaison	Rôles	Image
Grand fessier (Gluteus maximus)	fosse iliaque latérale et ¼ médial de la crête iliaque, sacrum et coccyx, grande aponévrose lombosacrée	Facia lata	Extension de la cuisse sur le tronc + rétroversion + abduction	
		¼ supérieur de la ligne âpre du fémur	Extension de la cuisse sur le tronc + rétroversion+ rotation latérale + adduction	
Moyen fessier (Gluteus medius)	Fosse iliaque latérale	Face latérale du grand trochanter du fémur	Abduction (fibres antérieure : flexion / fibres postérieures : extension)	
Petit fessier (Gluteus minimus)	Fosse iliaque latérale	Face antérosupérieure du grand trochanter du fémur	Abduction + flexion + rotation médiale	
Tenseur du Facia-lata	Epine iliaque antérosupérieure	Facia-lata	Abduction + rotation latérale	

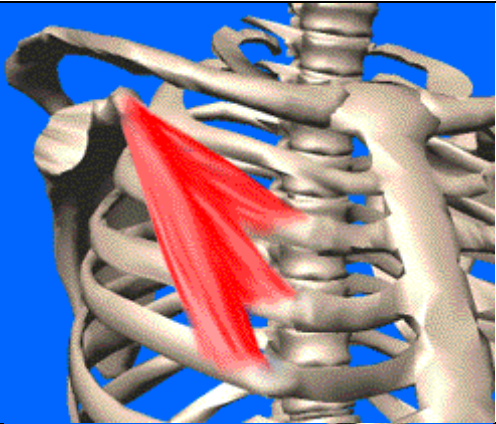
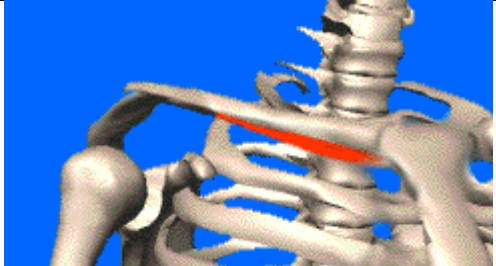
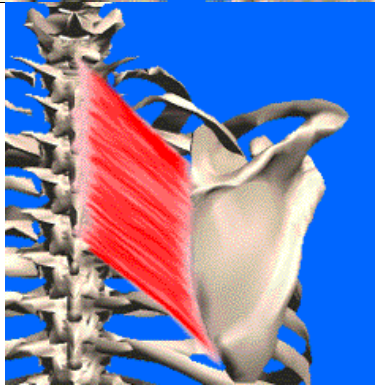

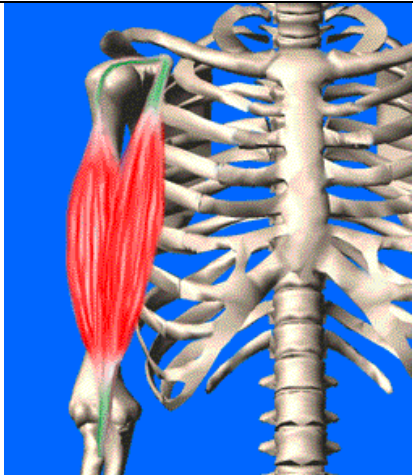
Muscle		Insertion	Terminaison	Rôles	Image
Quadriceps	Droit ant (a)	Epine iliaque antéro-inférieure	Patella (tendon prolongé par le ligament patellaire)	Extension + antéversion	
	Vaste latéral (b)	Ligne âpre et grand trochanter		Extension + rotation latérale	
	Vaste médial (c)	Ligne âpre		Extension + rotation médiale	
	Crural (d)	Diaphyse antérieure du fémur		Extension	
Sartorius (couturier)		Epine iliaque antérosupérieure	Face médiale de la diaphyse du tibia (patte d'oie)	Biarticulaire : Flexion de la cuisse + rotation latérale + abduction / flexion + rotation médiale (assis en tailleur)	
Psoas		T12, L1, L2 L3, L4	Petit trochanter	Flexion de la cuisse sur le tronc	
Iliaque		Fosse iliaque	Petit trochanter	Flexion de la cuisse sur le tronc	

Muscle	Insertion	Terminaison	Rôles	Image
Semi-membraneux	Partie inférieure de la tubérosité ischiatique	Face antéro-médiale supérieure du tibia	Extension de la cuisse sur le tronc + flexion de la jambe sur la cuisse + rotation latérale	
Semi-tendineux	Partie inférieure de la tubérosité ischiatique	Face antéro-médiale supérieure du tibia (patte d'oie)	Extension de la cuisse sur le tronc + flexion de la jambe sur la cuisse + rotation médiale	
Biceps fémoral	Partie inférieure de la tubérosité ischiatique (+ligne âpre pour court biceps fémoral)	Tête du péroné	Extension de la cuisse sur le tronc + flexion de la jambe sur la cuisse + rotation latérale	

Muscle		Insertion	Terminaison	Rôles	Image
Élévateur de la scapula (angulaire)		Apophyses transverses de C1, C2, C3, C4	Bord médial supérieur de la scapula	Mouvement de sonnette médiale	
Coraco-brachial		Apophyse coracoïde	Face médiale de la partie inférieure de l'humérus	Antépulsion + adduction	
Deltoïde	Claviculaire	1/3 latéral de la clavicule	face latérale antérieure de l'humérus dans son 1/3 moyen	Antépulsion + rotation médiale	
	Acromial	Acromion		Abduction	
	Spinal	Epine de la scapula		Rétropulsion + rotation latéral	
Dentelé antérieur (Grand dentelé)		Bord médial de la scapula	Faces latérales des 10 premières côtes	Respiratoire accessoire + rotation médiale + préalable à l'antépulsion	

Muscle		Insertion	Terminaison	Rôles	Image
Grand dorsal	Sup	Apophyses épineuses des vertèbres T7 à T12	Coulisse bicipitale de l'humérus	Adduction + rotation médiale + rétropulsion	
	Moy	Apophyses épineuses des vertèbres L1 à L5 et du sacrum			
	Inf	1/3 supérieur de la crête iliaque			
Grand pectoral	Claviculaire	Clavicule	Coulisse bicipitale de l'humérus	Adduction + rotation médiale	
	Sterno-costal	Sternum + faces antérieures des 6 premières côtes			
	Abdominal	Abdomen			
Trapèze	Sup	Ligne occipitale + Apophyses épineuses C1→C5	Clavicule + acromion	Maintien de la scapula + rotation médiale + élévateur de la scapula + rapprochement de la scapula vers la colonne vertébrale	
	Moy	Apophyses épineuses C6→T2	Epine de la scapula		
	Inf	Apophyses épineuses T1→T12			

Muscle	Insertion	Terminaison	Rôles	Image
Grand rond	Face postérieure de la scapula dans son angle inférieur	Trochin de l'humérus	Rotation médiale + adduction + rétropulsion	
Petit rond (coiffe des rotateurs)	Face postérieure de la scapula dans son angle inférieur	Trochiter de l'humérus	Rotation latérale	
Infra-épineux (coiffe des rotateurs)	Fosse infra-épineuse de la scapula	Trochiter de l'humérus	Rotation latérale	
Supra-épineux (coiffe des rotateurs)	Fosse supra-épineuse de la scapula	Trochiter de l'humérus	Abduction	
Sub- scapulaire (coiffe des rotateurs)	Fosse sous-scapulaire	Trochin de l'humérus dans le foramen de Weit Brecht	Rotation médiale+ maintien de l'articulation	

Petit pectoral		Apophyse coracoïde	Face antérieures des côtes 3, 4, 5	Elévation des côtes (respiratoire accessoire)	
Sub-clavier		1 ^{ère} côte	Face inférieure de la clavicule	Abaisse la clavicule	
Rhomboïde		Apophyses épineuses T1→T5	Bord médial (spinal) de la scapula	Elévation de la scapula + rotation latérale	
Triceps brachial	Long	Tubercule sous-glénoïdien	Olécrâne de l'ulna	Biarticulaire : Extension de l'avant-bras sur le bras + adduction + rétropulsion	
	Vaste latéral	Face postérieure de l'humérus (gouttière radiale)			
	Vaste médial	Face postérieure de l'humérus (sous la gouttière radiale)			
Biceps brachial	Long	Tubercule supra-glénoïdien	Tubérosité bicipitale du radius	Biarticulaire : Flexion de l'avant-bras sur le bras + supination + abduction + rotation médiale + antépulsion	
	Court	Apophyse coracoïde			